

Domande relative alla specializzazione in: Medicina d'emergenza-urgenza

Domanda #1 (codice domanda: n.421) :

Le emorragie digestive si dividono in "alte" e "basse" rispetto a una struttura anatomica. Quale?

- A: Flessura del Treitz
- B: Pilo
- C: Valvola ileocecale
- D: Flessura colica sinistra

Domanda #2 (codice domanda: n.422) :

Com'è chiamata la regola che calcola l'estensione delle ustioni?

- A: Regola del 9
- B: Regola del 5
- C: Regola del 3
- D: Somma dei distretti anatomici

Domanda #3 (codice domanda: n.423) :

Il tracciato elettrocardiografico della fibrillazione atriale si contraddistingue per:

- A: assenza dell'onda P con aritmia
- B: allungamento dell'intervallo Q-T
- C: onde P "a sega" che intervallano QRS normali
- D: livellamento del tratto S-T

Domanda #4 (codice domanda: n.424) :

La SIRS (systemic Inflammatory Response Syndrome) viene diagnosticata quando sono presenti almeno due di una rosa di quattro segni; indicare quello che NON rientra in tale gruppo.

- A: $PaO_2/FiO_2 \leq 300$
- B: Temperatura $> 38\text{ }^\circ\text{C}$ o $< 36\text{ }^\circ\text{C}$
- C: Frequenza cardiaca $> 90/\text{min}$ (in assenza di betabloccanti)
- D: Globuli bianchi $> 12.000/\text{mm}^3$ o $< 4.000/\text{mm}^3$

Scenario 1:

Un paziente noto eroinomane viene condotto in Pronto Soccorso per arresto respiratorio.

Domanda #5 (codice domanda: n.425) - (riferita allo scenario n.1) :

Qual è il farmaco di scelta nella grave depressione respiratorio da overdose di oppiacei?

- A: Naloxone
- B: Prednisone
- C: Adrenalina
- D: Delorazepam

Scenario 2:

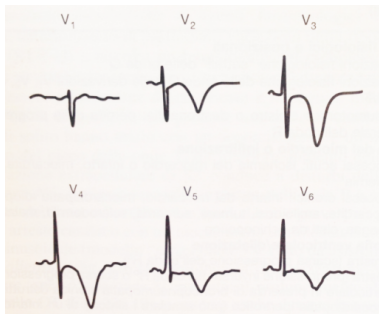
Un bambino di 28 mesi viene condotto in Pronto Soccorso dalla mamma per stridore inspiratorio, tosse abbaiante, fatica respiratoria e cianosi.

Domanda #6 (codice domanda: n.426) - (riferita allo scenario n.2) :

Qual è la diagnosi più probabile?

- A: Crup
- B: Polmonite pneumococcica
- C: Aspirazione corpo estraneo
- D: Asma bronchiale

Domanda #7 (codice domanda: n.427) :



L'elettrocardiogramma presentato, in un paziente con dolore precordiale, è indicativo di:

- A: grave ischemia della parete anteriore
- B: infarto acuto della parete anteriore
- C: pericardite acuta
- D: embolia polmonare

Scenario 3:

Viene condotto in pronto soccorso un paziente psichiatrico di 55 anni per un sospetto di sindrome neurolettica maligna.

Domanda #8 (codice domanda: n.428) - (riferita allo scenario n.3) :

Il trattamento della sindrome neurolettica maligna si avvale dei seguenti farmaci TRANNE uno. Quale?

- A: Flumazenil
- B: Espansione volemica
- C: Furosemide
- D: Dantrolene

Scenario 4:

Un paziente di 40 anni si presenta spontaneamente in Pronto Soccorso lamentando malessere e faringodinia. Anamnesi muta, non assume farmaci a eccezione di FANS nell'ultima settimana per controllare il dolore derivante da una distorsione alla caviglia. In triage: PA 140/90 FC 100, FR 22 satO₂ 99% in aria ambiente, T 39,4 °C.

Domanda #9 (codice domanda: n.429) - (riferita allo scenario n.4) :

L'esame obiettivo mostra un eritema cutaneo diffuso e alcune bolle di notevoli dimensioni che si rompono al solo contatto con i vestiti. Sono presenti anche lesioni erosive alla cavità orale. Si sospetta:

- A: sindrome di Lyell
- B: orticaria angioedema
- C: dermatite da contatto
- D: herpes zoster

Domanda #10 (codice domanda: n.430) - (riferita allo scenario n.4) :

Nel sospetto di una necrolisi epidermica tossica, ci si aspetta di rilevare il segno di:

- A: Nikolsky
- B: Giordano
- C: Brudzinski
- D: Murphy