Domande relative alla specializzazione in: Malattie dell'apparato cardiovascolare

Domanda #1 *(codice domanda: n.371)* :

Nella fibrillazione atriale:

- (●) A: gli atrii vengono eccitati in maniera caotica, disorganizzata, con una frequenza di attivazione variabile da 400 a 650 impulsi/min
- ( ) B: si ha sempre una compromissione emodinamica e la cardioversione elettrica è sempre la terapia d'elezione
- ( ) C: il paziente avverte sempre la presenza della patologia aritmica
- ( ) D: è sempre presente un vizio valvolare come causa sottostante all'aritmia

Scenario 1:

Un paziente di 69 anni riferisce di essere portatore di un soffio cardiaco. Un mese prima era stato sottoposto ad avulsione dentaria e, 10 giorni dopo, aveva accusato febbre e artralgia. Si era recato dal medico di famiglia, che aveva confermato la presenza di un soffio cardiaco e aveva prescritto terapia antibiotica orale che non aveva avuto beneficio.

Domanda #2 *(codice domanda: n.372)* - *(riferita allo scenario n.1)* :

Nello scenario descritto:

- (●) A: l'ipotesi diagnostica di un'endocardite infettiva deve essere prioritariamente considerata
- ( ) B: l'ipotesi diagnostica di un'endocardite infettiva può essere scartata vista l'anamnesi patologica remota riportata
- ( ) C: la mancata risposta alla terapia antibiotica per os, eseguita a domicilio, esclude categoricamente l'ipotesi diagnostica di un'endocardite infettiva
- ( ) D: la presenza di un soffio sistolico esclude l'ipotesi diagnostica di un'endocardite infettiva

Domanda #3 *(codice domanda: n.373)* - *(riferita allo scenario n.1)* :

Nello scenario descritto, quale esame diagnostico per immagini sarebbe opportuno consigliare?

- (●) A: Ecocardiografia
- ( ) B: Tomografia computerizzata torace con contrasto
- ( ) C: Scintigrafia miocardica
- ( ) D: RMN cardiaca

Scenario 2:

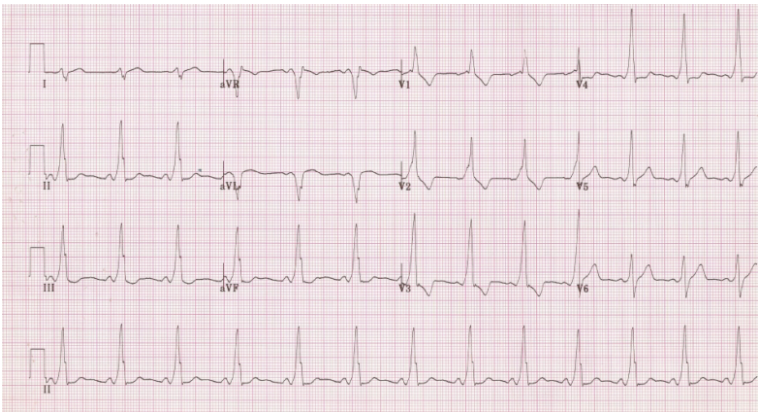

Un ragazzo di 19 anni esegue un ECG per la visita medico-sportiva.

Domanda #4 *(codice domanda: n.374)* - *(riferita allo scenario n.2)* :

Dopo l'esecuzione dell'esame richiesto, quale diagnosi si può porre?

- (●) A: Preeccitazione ventricolare tipo Wolff-Parkinson-White
- ( ) B: ECG nei limiti della norma, ritardo intraventricolare destro parziale
- ( ) C: Sindrome di Brugada
- ( ) D: Blocco di branca sinistro completo

Domanda #5 *(codice domanda: n.375)* - *(riferita allo scenario n.2)* :

A seguito del risultato dell'esame richiesto, cos'è opportuno consigliare al paziente?

- (●) A: Eseguire uno studio elettrofisiologico
- ( ) B: Eseguire un ecocardiogramma color Doppler
- ( ) C: Eseguire controlli cardiologici annuali
- ( ) D: Eseguire una cardio-RM con gadolinio

Scenario 3:

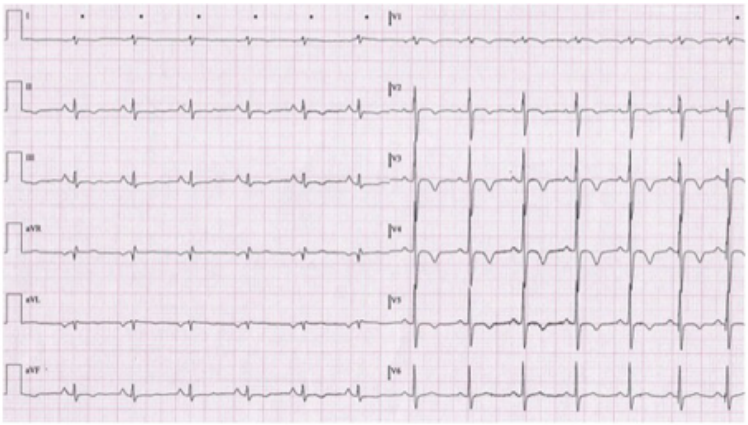

Un ragazzo di 20 anni presenta il seguente ECG.

Domanda #6 *(codice domanda: n.376)* - *(riferita allo scenario n.3)* :

Cosa si nota all'ECG?

- (●) A: Ritmo sinusale, diffuse alterazioni della ripolarizzazione ventricolare con onda T negativa da V1 a V5
- ( ) B: Fibrillazione atriale, diffuse alterazioni della ripolarizzazione ventricolare con onda T negativa da V1 a V5
- ( ) C: Ritmo sinusale, sottoslivellamento del tratto S-T da V1 a V5
- ( ) D: Bradicardia sinusale, diffuse alterazioni della ripolarizzazione ventricolare

Domanda #7 *(codice domanda: n.377)* - *(riferita allo scenario n.3)* :

Quale ulteriore esame diagnostico bisognerebbe richiedere in questo caso?

- (●) A: Ecocardiogramma color Doppler
- ( ) B: Cardio-RM
- ( ) C: Cardio-TC
- ( ) D: Scintigrafia miocardica

Scenario 4:

Una paziente di 45 anni viene ricoverata per shock cardiogeno e si pone il sospetto di miocardite.

Domanda #8 *(codice domanda: n.378)* - *(riferita allo scenario n.4)* :

Quale alterazione del ritmo cardiaco può essere associata al quadro clinico presentato?

- (●) A: Blocco atrio-ventricolare (AV) completo
- ( ) B: Blocco di branca destra
- ( ) C: Emiblocco anteriore sinistro
- ( ) D: Ritardo parziale della conduzione intraventricolare destra

Scenario 5:

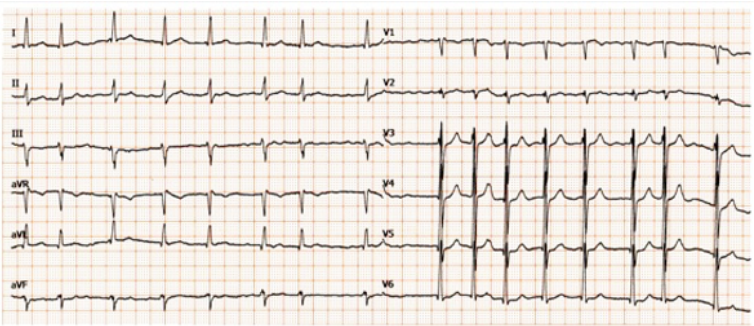

Una paziente di 80 anni giunge in osservazione per cardiopalmo aritmico e dispnea da sforzo, in peggioramento da qualche giorno.

Domanda #9 *(codice domanda: n.379)* - *(riferita allo scenario n.5)* :

Quale è la diagnosi all'ECG?

- (●) A: Fibrillazione atriale
- ( ) B: Blocco atrio-ventricolare (AV) di I grado
- ( ) C: Flutter atriale
- ( ) D: Extrasistolia ventricolare

Domanda #10 *(codice domanda: n.380)* - *(riferita allo scenario n.5)* :

In base ai dati anamnestici e al dato ECG, in riferimento al CHA2DS2-VASc, come valutate il rischio tromboembolico della paziente?

- (●) A: Moderato-severo
- ( ) B: Lieve
- ( ) C: Non si può stimare
- ( ) D: Non presenta rischio tromboembolico