

Domande relative alla specializzazione in: Pediatria

Domanda #1 (codice domanda: n.1221) :

Qual è l'esame strumentale di primo livello che si effettua nel Dolore addominale ricorrente (DAR)?

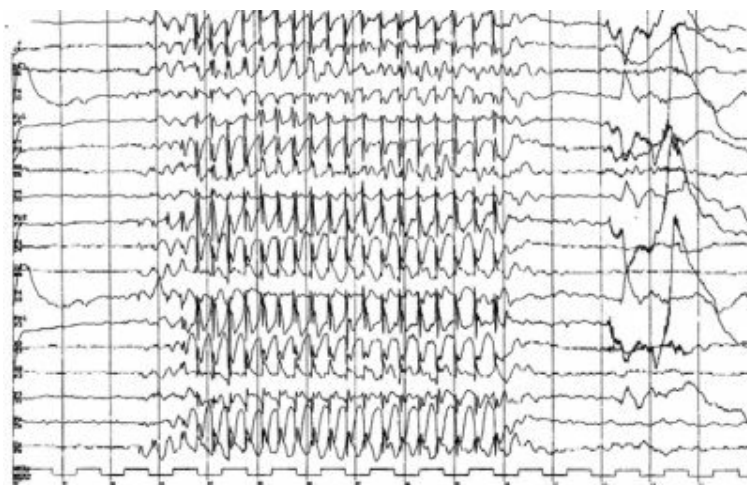
- A: Ecografia addominale
- B: RX del transito esofago-gastro-duodenale con mezzo di contrasto
- C: PH-metria delle 24 ore
- D: Gastrosopia

Domanda #2 (codice domanda: n.1222) :

Nelle crisi dolorose vaso-occlusive tipiche dell'anemia falciforme in assenza di febbre, qual è la terapia da attuare tra quelle descritte?

- A: Idratazione e somministrazione di analgesici
- B: Trasfusione di emazie e somministrazione di analgesici
- C: Idratazione
- D: Somministrazione di antiinfiammatori non steroidei

Scenario 1:



Bambina di 6 anni viene portata in visita per difficoltà scolastiche: viene riferito che spesso si distrae e rimane con lo sguardo fisso qualche secondo senza rispondere ai richiami. Ha difficoltà nell'apprendimento e nella memorizzazione. Viene effettuato un EEG che mostra, alla prova dell'iperpnea, complessi punta-onda a 3 Hz simmetrici e monomorfi.

Domanda #3 (codice domanda: n.1228) - (riferita allo scenario n.1) :

Qual è, tra le seguenti, la terapia di scelta?

- A: Etosuccimide o ac. valproico
- B: Amoxicillina o claritromicina
- C: Metilfenidato o atomoxetina
- D: Betametasonone o metilprednisolone

Scenario 2:

Giunge all'osservazione del medico un bambino di 4 mesi per febbre elevata da 2 giorni e ridotta alimentazione, in assenza di altri segni e sintomi rilevabili all'esame obiettivo completo.

Domanda #4 (codice domanda: n.1229) - (riferita allo scenario n.2) :

La diagnosi più probabile, tra le seguenti, è:

- A: infezione delle vie urinarie
- B: infezione acuta delle alte vie aeree
- C: otite Media Acuta
- D: infezione acuto delle basse vie aeree

Scenario 3:

Giunge all'osservazione del medico un bambino di 10 mesi per esantema maculo-papulare diffuso al tronco comparso dopo aver presentato febbre elevata per 3 giorni, non più presente al momento della visita.

Domanda #5 (codice domanda: n.1230) - (riferita allo scenario n.3) :

La diagnosi più probabile è:

- A: Esantema subitum
- B: Eritema infettivo
- C: Scarlattina
- D: Rosolia

Scenario 4:

Giunge all'osservazione del medico una bambina di 10 anni per la comparsa di parestesie agli arti inferiori, associate a riduzione dei riflessi osteotendinei all'esame obiettivo.

Domanda #6 (codice domanda: n.1234) - (riferita allo scenario n.4) :

L'indagine diagnostica di riferimento è:

- A: rachicentesi
- B: elettromiografia
- C: TAC cerebrale
- D: TAC midollare

Scenario 5:

Ragazza di 15 anni viene portata in visita per frequente dolore addominale, alvo alterno e meteorismo. Dalle analisi effettuate emerge una anemia ferro-carenziale. La ragazza non ha avuto ancora il menarca e risulta ai limiti inferiori delle curve di crescita per peso e altezza.

Lamenta inoltre frequenti stomatiti aftose.

Domanda #7 (codice domanda: n.1235) - (riferita allo scenario n.5) :

Nel sospetto di malattia celiaca, quale indagine deve essere effettuata per prima?

- A: Anticorpi anti-transglutaminasi
- B: biopsia duodenale
- C: elettroforesi delle proteine
- D: IgE al grano e ad altri alimenti

Scenario 6:

Una bambina di 7 anni viene portata in visita perché presenta dal giorno precedente un rash papulare, inizialmente prevalente su viso e addome, ora diffuso su tutto il corpo. Le papule iniziano ad assumere l'aspetto di vescicole a contenuto limpido e risultano molto pruriginose. Presenta inoltre febbre intorno a 38 °C da tre giorni, malessere e mal di gola.

Domanda #8 (codice domanda: n.1236) - (riferita allo scenario n.6) :

La diagnosi più probabile è:

- A: varicella
- B: scarlattina
- C: morbillo
- D: malattia mani-piedi-bocca

Scenario 7:

Un bambino di 7 anni si presenta all'osservazione del medico per un attacco di asma bronchiale.

Domanda #9 (codice domanda: n.1239) - (riferita allo scenario n.7) :

Tutti i seguenti sono segni di un attacco di asma grave tranne:

- A: rantoli polmonari
- B: dispnea intensa
- C: uso dei muscoli accessori
- D: SaO₂ % in aria inferiore a 91

Scenario 8:

Un paziente di 7 anni si presenta in Pronto Soccorso in condizioni generali buone, per ecchimosi e petecchie agli arti inferiori, che vengono a presentarsi dopo circa 20 giorni da un episodio infettivo presumibilmente virale (caratterizzato all'epoca da febbre, vomito e diarrea autorisoltisi).

Domanda #10 (codice domanda: n.1240) - (riferita allo scenario n.8) :

Quale dei seguenti esami diagnostici è più opportuno eseguire in prima battuta?

- A: Emocromo completo e test emocoagulativi
- B: Esame urine con esame del sedimento
- C: PCR per infezioni virali
- D: Eco Addome