

## Domande relative alla specializzazione in: Otorinolaringoiatria

### Scenario 1:

Un bambino di 22 mesi viene condotto in ambulatorio per otalgia e otorrea presenti da alcuni giorni e associate a rinite e febbre.

**Domanda #1 (codice domanda: n.1183) - (riferita allo scenario n.1) :**

Il trattamento più idoneo dell'otite media acuta è:

- A: terapia antibiotica sistemica e analgesica/antipiretica
- B: terapia antibiotica topica
- C: solo terapia analgesica/antipiretica
- D: terapia steroidea ad alte dosi

**Domanda #2 (codice domanda: n.1184) - (riferita allo scenario n.1) :**

Gli agenti eziologici più probabili dell'otite media acuta sono:

- A: S. pneumoniae, H. influenzae non tipizzabile, M. catarrhalis e S. pyogenes
- B: S. aureus e P. aeruginosa
- C: S. epidermidis e Proteus spp.
- D: Virus respiratorio sinciziale, adenovirus, virus influenzali e parainfluenzali

### Scenario 2:

Un paziente di 25 anni giunge a osservazione per faringodinia, disfagia, odinofagia e febbre da alcuni giorni. Presenta inoltre trisma, scialorrea e stomatolalia.

**Domanda #3 (codice domanda: n.1185) - (riferita allo scenario n.2) :**

La diagnosi più probabile è:

- A: ascesso peritonsillare
- B: tonsillite acuta
- C: epiglottite
- D: laringite

## Scenario 3:

Un bambino di 4 anni viene condotto in ambulatorio per la presenza, riscontrata sin dai primi mesi di vita, di una tumefazione della regione cervicale anteriore, sita in sede mediana e di dimensioni stabili nel tempo.

**Domanda #4 (codice domanda: n.1188) - (riferita allo scenario n.3) :**

La diagnosi più probabile è:

- A: cisti del dotto tireoglosso
- B: cisti branchiale
- C: linfadenite
- D: linfoma

**Domanda #5 (codice domanda: n.1189) - (riferita allo scenario n.3) :**

L'indagine diagnostica di prima scelta è:

- A: ecotomografia del collo
- B: agoaspirato
- C: TC collo con mdc
- D: RM collo

**Domanda #6 (codice domanda: n.1190) - (riferita allo scenario n.3) :**

Il trattamento di scelta è:

- A: asportazione chirurgica
- B: vigile attesa
- C: antibioticoterapia sistemica
- D: incisione e drenaggio

## Scenario 4:

Un paziente di 67 anni giunge a valutazione per disfonia persistente e ingravescente da 3 mesi, associata ad otalgia destra. In anamnesi potus.

**Domanda #7** (codice domanda: n.1193) - (riferita allo scenario n.4) :

La diagnosi più probabile è:

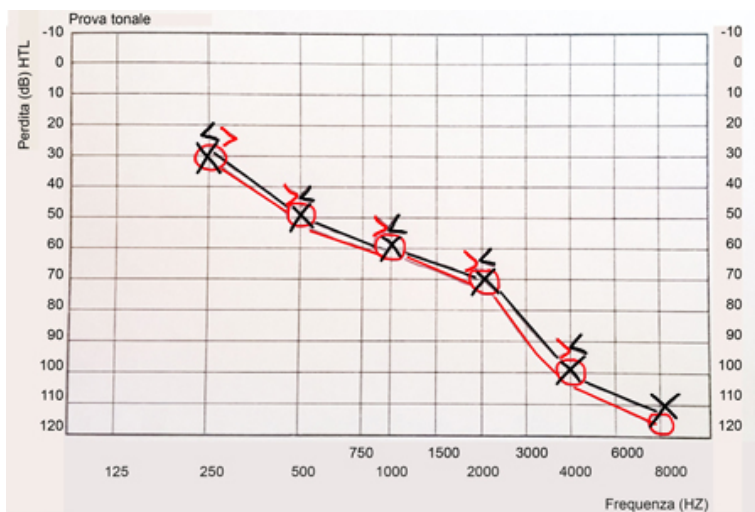
- A: carcinoma della laringe
- B: edema di Reinke
- C: polipo della corda vocale
- D: nodulo della corda vocale

**Domanda #8** (codice domanda: n.1194) - (riferita allo scenario n.4) :

La prima indagine a cui sottoporre il paziente è:

- A: laringoscopia indiretta o a fibre ottiche
- B: TC collo con mdc
- C: microlaringoscopia diretta
- D: RM collo con gadolinio

## Scenario 5:



Un paziente di 74 anni giunge per ipoacusia bilaterale ingravescente da alcuni anni.

**Domanda #9** (codice domanda: n.1197) - (riferita allo scenario n.5) :

In riferimento all'esame audiometrico tonale del paziente, quale tra le seguenti affermazioni NON è corretta?

- A: È presente un'ipoacusia di tipo trasmissivo
- B: È presente un'ipoacusia di tipo neurosensoriale o percettiva
- C: La soglia uditiva è maggiore per i toni acuti
- D: L'ipoacusia è simmetrica

**Domanda #10** (codice domanda: n.1198) - (riferita allo scenario n.5) :

In riferimento all'esame audiometrico tonale del paziente, quale sarà la terapia proposta?

- A: Protesizzazione acustica bilaterale
- B: Impianto cocleare bilaterale
- C: Protesizzazione acustica orecchio destro
- D: Trattamento chirurgico