

## Domande relative alla specializzazione in: Chirurgia plastica, ricostruttiva ed estetica

Domanda #1 (codice domanda: n.522) :

La formula di Parkland:

- A: si riferisce alla quantità di fluidi da somministrare nelle ustioni
- B: è uno dei parametri di controllo della funzione respiratoria
- C: è una metodica di classificazione delle schisi facciali
- D: è una metodica di classificazione delle cicatrici ipertrofiche

Domanda #2 (codice domanda: n.525) :

L'ipospadia:

- A: è un'alterazione di sviluppo dell'uretra maschile il cui sbocco esterno si trova in posizione ventrale più o meno prossimalmente all'apice del glande
- B: è un'alterazione di sviluppo dell'uretra maschile il cui sbocco esterno si trova in posizione dorsale più o meno prossimalmente all'apice del glande
- C: accompagna spesso la Sindrome di Dupuytren
- D: il trattamento nelle prime fasi può avvalersi di un'opportuna manovra di riduzione manuale attraverso l'ostio prepuziale

Domanda #3 (codice domanda: n.526) :

Tra i lembi piani di prossimità, il lembo di trasposizione:

- A: una volta allestito, viene ruotato "saltando" una zona di cute sana
- B: una volta allestito, viene stirato sfruttando l'elasticità cutanea, senza che il suo peduncolo cutaneo subisca alcuno spostamento
- C: una volta allestito, viene spostato con un movimento circolare
- D: è il tipico esempio di lembo a rivascolarizzazione spontanea

## Scenario 1:

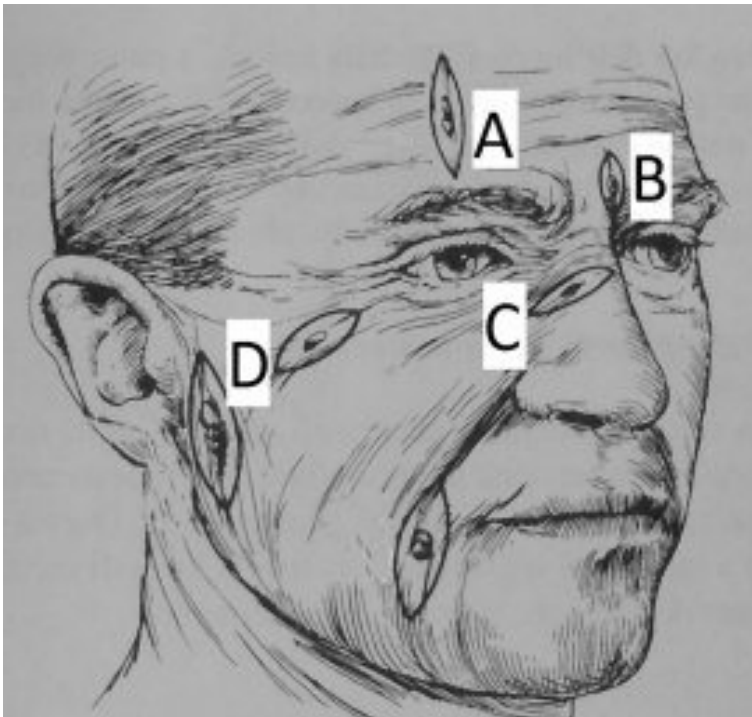
Una sera a casa di amici, una signora di 55 anni vi mostra le sue marcate rughe verticali a livello della glabella. Le spiegate che il miglior trattamento per la sua condizione è l'iniezione di tossina botulinica.

**Domanda #4 (codice domanda: n.528) - (riferita allo scenario n. 1) :**

Quale muscolo contraendosi provoca principalmente la formazione delle suddette rughe?

- A: Muscolo corrugatore
- B: Muscolo frontale
- C: I due muscoli orbicolari dell'occhio
- D: Muscolo depressore del sopracciglio

## Scenario 2:



Un paziente di razza caucasica di 70 anni è portatore di 6 piccoli basaliomi al volto. Si decide di asportarli chirurgicamente e, prima di procedere a eseguire l'anestesia locale, il chirurgo disegna l'orientamento delle incisioni cutanee losangiformi, come nella figura.

**Domanda #5 (codice domanda: n.529) - (riferita allo scenario n.2) :**

Come si chiamano le linee di tensione della cute secondo cui si orienta una incisione cutanea?

- A: Linee di Langer
- B: Linee di Allen
- C: Linee di Tinel
- D: Linee di Tagliacozzi

**Domanda #6 (codice domanda: n.530) - (riferita allo scenario n.2) :**

Quale delle seguenti affermazioni sulla formazione di cicatrici ipertrofiche è FALSA?

- A: La razza caucasica è la più esposta
- B: Le donne ne sono più esposte degli uomini
- C: Sterno, deltoide, scapola sono le zone più esposte
- D: Possono originare da una pregressa ustione

## Scenario 3:

Viene visitata una paziente di 35 anni sottoposta un anno prima a mastectomia con asportazione del muscolo pettorale e del complesso areola capezzolo e senza ricostruzione mammaria. La paziente riferisce di non aver fatto chemioterapia ma di aver fatto radioterapia.

**Domanda #7 (codice domanda: n.533) - (riferita allo scenario n.3) :**

Secondo le linee guida internazionali, quale tipo di ricostruzione mammaria tra le seguenti è quella più indicata in questo caso?

- A: Ricostruzione con Muscolo gran dorsale + protesi o ricostruzione con Muscolo Retto Addominale
- B: Ricostruzione immediata con protesi
- C: Ricostruzione con Muscolo plantare gracile + protesi
- D: Ricostruzione con semimembranoso e semitendinoso

**Domanda #8 (codice domanda: n.534) - (riferita allo scenario n.3) :**

Su cosa si basa la classificazione dei muscoli del corpo umano secondo Mathes e Nahai?

- A: Divide i muscoli in base alle caratteristiche dei diversi peduncoli vascolari
- B: Divide i muscoli in base alle differenti innervazioni
- C: Divide i muscoli in base alla loro regione anatomica
- D: Divide i muscoli in base ai loro punti di inserzione

**Domanda #9 (codice domanda: n.535) - (riferita allo scenario n.3) :**

In rapporto alla possibilità di ricostruzione della mammella mediante lembi muscolari, come viene classificato il muscolo retto addominale secondo Mathes e Nahai?

- A: Tipo III
- B: Tipo I
- C: Tipo II
- D: Tipo V

## Scenario 4:

Si consideri un caso di ricostruzione della palpebra a seguito di una perdita di sostanza a tutto spessore.

Domanda #10 (codice domanda: n.539) - (riferita allo scenario n.4) :

L'epifora:

- A: rappresenta una possibile complicanza
- B: definisce l'incompleta chiusura della rima palpebrale
- C: è un'aderenza cicatriziale tra congiuntiva palpebrale e bulbare
- D: è una distonia focale caratterizzata dalla chiusura persistente e involontaria delle palpebre